



日産合成工業株式会社 メールマガジン

2024・11 第205号



遅い秋と“初冠雪”

11月に入ってようやく秋らしくなってきましたが、振り返れば今年は昨年ほどの猛暑ではなかったといえ、夏が異常に長かったような気がします。それは、富士山（標高3776メートル）の初冠雪が史上初めて11月に持ち越されたことにも表れているように思います。富士山の初冠雪は、2022年が9月30日、2023年が10月5日とほぼ平年（10月2日）並みでしたが、今年は観測開始以来130年間で最も遅い記録となり、11月6日ようやく初冠雪の便りが届きました。ちなみに、富士山の初冠雪は山梨県側の甲府地方気象台から職員が目視で山肌に積雪を確認して発表しているそうで、静岡県側や麓の自治体から見えても、甲府で視認されない場合は初冠雪とはならないようです。（写真は静岡県・御殿場側から2022年10月末に撮影したものです。）富士山だけでなく、北海道最高峰の旭岳（標高2291メートル）も観測開始以来136年間で最も遅い10月20日の初冠雪だったとのことですので、全国的に遅い秋になりました。



Z世代と“フィルムカメラ”

さて、秋といえば、観光や食べ歩きにも最適な季節ですね。紅葉や秋スイーツなど、いわゆる“映える・盛れる”写真を撮ってSNSに投稿するというのが現代の楽しみ方となっていますが、最近ではZ世代を中心にフィルムカメラがブームとなっているそうです。昭和世代にとっては、一家に一台のフィルムカメラで撮影して現像された写真が家族アルバムにおさめられ、友人との旅行や会社の忘年会などでは「写ルンです」で撮った写真を回覧して“焼き増し”して配るなんてことをよくしたのですが、いまの若者にとってのフィルムカメラの位置づけはまったく異なるようです。今のデジタルカメラはスマホも含めてきれいに撮れすぎるため、きれいに撮れないカメラ、きれいでない写真というのがZ世代にとっては新鮮なのだそうで、“デジタルじゃ味わえないレトロな写真＝新しい令和の表現”ということのようです。そのため、フィルムの入れ方は知らないとか、現像した写真は一切プリントしないとか、現像済みのネガはいらないので捨ててしまうとからしく、世代間ギャップを感じます。ただし、現在はフィルムの現像時にデータ化してスマホに送信することが可能だそうで、わざわざ現像とプリント待ちで2度も写真屋さんを訪問するという必要はなくなったという意味では、さすがデジタル化！と思います。



ちなみに「インスタ映え」が流行語大賞に選ばれたのが2017年。Instagramは当初は写真や動画しか投稿できなかったため、「映える」投稿をしようと意気込む人も多かったようですが、現在は機能の多様化からインスタ映え以外の目的でInstagramを利用する人が増えたこともあり、「インスタ映え」という言葉が死語になりつつあるそうです。では、地味で地道にコツコツと、ニッサンメールマガジン第205号をお届けします。(O)

細菌の生存戦略 “バイオフィーム”

最近の洗濯洗剤の CM で「ニオイ菌などの隠れ家となる“バイオフィーム”を根本洗浄」というフレーズが流れているので気になった方もいるかもしれませんが、“バイオフィーム”と聞いてどのようなものを思い浮かべますでしょうか。バイオフィームは、水溶性ポリマー（多糖体、タンパク質、細胞外 DNA）と難溶性ポリマー（セルロース、キチン、脂質、生物由来界面活性剤）で構成された細胞外重合物質（EPS）を材料として微生物（バクテリア）が集合体を作った多層構造（フィルム）になっています。細菌にとっては、バイオフィームを形成することで厳しい生育環境条件の中で生き延びることが可能となります。バイオフィームは、私たちの生活の様々な場面で見ることができ、台所のぬめりや、虫歯の原因となる歯垢もその一種です。一方、副鼻腔や気道、尿路などの細菌感染症のうちバイオフィームが形成されることで抗生物質が効きづらくなる場合や、体内に埋め込まれた医療機器（義歯（差し歯）、人工心臓弁、人工関節、人工尿管など）にバイオフィームが形成されると感染症を誘発する可能性があるなど、医療面では問題となっています。

ウシとマイコプラズマの“バイオフィーム”

このように私たちの日常生活において深い関係があるバイオフィームですが、畜産においてもバイオフィームは無関係ではありません。最近、ヒトでもマイコプラズマ肺炎が流行っていますので、今回は、ウシのマイコプラズマ感染とバイオフィームの関係について取り上げたいと思います。

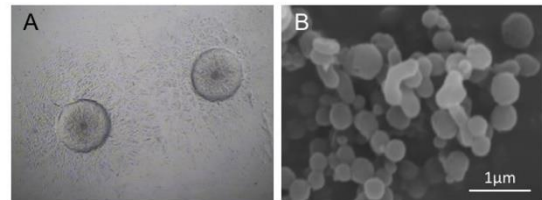
マイコプラズマは細胞壁を持たない独立栄養の最小の微生物であり、ウシがマイコプラズマに感染すると、肺炎、関節炎、中耳炎、乳房炎など多岐にわたる症状が見られます。ここで厄介なのは、マイコプラズマは自身のゲノムサイズは小さいながらも多様な生存戦略を持っており、その一つとしてバイオフィームを形成します。マイコプラズマ感染による中耳炎の重症例では、バイオフィーム形成が一因となって、抗生剤を使った治療に反応しづらく、予後不良となるケースが見られます。一方、「子牛における Mycoplasma Bovis 起因の難治性中耳炎に対するアセチルシステイン中耳内注入の有用性について」

（NOSAI 日高・松岡修先生ら 2024 年北海道獣医

師会雑誌）によると、中耳内にアセチルシステイン（ムコフィン吸入液 20%：エーザイ）を注入した後に治療を施すことで、ほとんどの症例で後遺症なく治癒したということです。アセチルシステインは、ヒト医療においては、気道粘液中のムコ多糖類のジスルフィド結合を切断することで粘液の粘度を低下させ、痰をサラサラにして排泄しやすくする呼吸器系治療薬（去痰薬）として使用されています。また、N アセチルシステインのバイオフィームに対する効果については海外でも研究されており、バイオフィームを構成する細胞外高分子物質（EPS）の分解と細菌の消失を引き起こすことにより、慢性創傷の治癒が有意に改善したという報告があります。（Xin Li ら、2020 PMID: 32083136）

今回は、主に体内のバイオフィーム形成についてお話しましたが、給水管や飼槽、水槽などのウシ飼育環境中に形成されるバイオフィームもあるため、バイオフィーム中の細菌に対する消毒薬の浸透しづらさなどが課題となっています。また、バイオフィームの形成には多種多様な菌種が関係することも分かってきており、医療現場や環境管理におけるバイオフィームへの対処がますます重要となってくると考えられます。今後さらに研究が進み、様々

図1 マイコプラズマ・ボビスのコロニーおよび菌体 (A: 光学顕微鏡, B: 走査型電子顕微鏡)



酪農 PLUS+ 研究紹介

「子牛のマイコプラズマ関節炎とその病態形成メカニズム」より引用

<https://rp.rakuno.ac.jp/archives/researchlist/3320.html>

なバイオフィルム対策が実用化されることを期待しています。(T)

お知らせ

印刷用の PDF ファイル

印刷用に PDF ファイルを添付しました。PDF ファイルをご利用いただくためには、Adobe Reader が必要です。お持ちでない場合、[こちらからダウンロードし、インストールしてご利用ください。](#)

メールマガジンへの登録・ご質問等

メールマガジンの配信の停止や登録内容の変更、お問い合わせ、ご意見・ご要望等々は[当社のウェブサイト](#)のトップページにある「お問い合わせ」のページをご利用ください。

アドレス変更をお忘れなく

人事異動、転退職等でメールアドレスが変更になった場合で、引き続き日産合成工業株式会社のメールマガジンの配信を希望される方は、旧アドレスと新アドレス及び新所属等を[当社のウェブサイト](#)のトップページにある「お問い合わせ」のページを利用してお知らせください。配信できなくなったアドレスは、メーリングリストから自動的に削除しておりますので、よろしくお願いします。

QR コード

QR コードから、[当社のウェブサイト](#)のトップページにアクセスできます。

